

unsere Behandlung, daß es besser ist, besonders wenn der Finger nicht so wertvoll ist, zu amputieren. Als verbessernde und plastische Methoden kommen die Verfahren von Bardenheuer und Müller-Rostock in Frage.

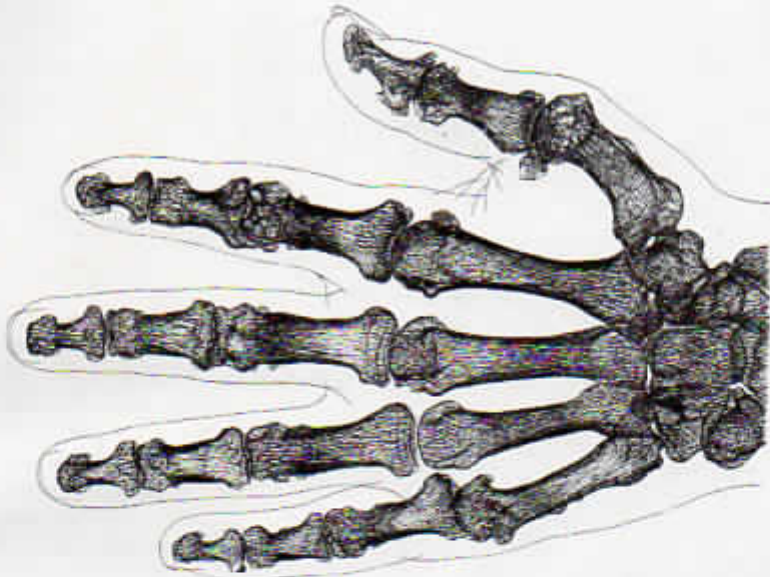


Abb. 356. Arthritis urica bei 62jährigem Manne.

Bardenheuer spaltete für den benachbarten Finger Teile vom Mittelhandknochen ab, Müller transplantierte frei kleine Stückchen aus der Tibia. Wie hier auch in anderer Weise an den Fingern Defekte ersetzt werden können siehe meine Arbeit*.

* Oehlecker, Aus dem Gebiete der Knochen- und Gelenktransplantationen. Bruns' Beiträge zur klinischen Chirurgie 1922, Bd. 126, S. 161 u. s. w.

Oehlecker, Tuberkulose der Knochen und Gelenke.